



Dr. Guillermo Valderrama Mateos

Doctorado en Odontología por la Universidad Complutense de Madrid (UCM).
Estancia de cuatro años en el Máster de Periodoncia e Implantes de la UCM.
Especialista en Implantoprótesis por la UCM.
Máster en Estética Dental por ITECO.

Factores a tener en cuenta para alcanzar el mejor resultado estético en implantes inmediatos posextracción

Introducción

Cada vez es más común la exigencia por parte de nuestros pacientes de un protocolo de carga inmediata, tal vez promovida por una excesiva publicidad de la misma. Al comprobar que la tasa de supervivencia es similar a la de los implantes colocados en hueso maduro¹, este protocolo se está llevando a cabo sin tener en cuenta los factores involucrados en el resultado estético final. De todos es sabido que tras llevar a cabo una extracción dental –sobre todo en el sector anterior, donde la tabla vestibular es menor a 1 mm en el 87% de los casos²– aparecerá una remodelación del hueso fasciculado (*bundle bone*), lo cual conllevará una marcada repercusión de la arquitectura gingival. Colocar de manera inmediata un implante posextracción no impedirá que se produzcan cambios en la cicatrización del hueso alveolar^{3,4}. Es más, numerosos artículos evidencian que la colocación inmediata con provisionalización simultánea ocasionará una recesión media de los tejidos blandos de alrededor de 1 mm en el primer año^{5,7}.

Un punto crítico para poder llevar a cabo el protocolo de implantación posextracción es la realización de una extracción lo más conservadora posible. Para ello nos serviremos de esclerotomos, odontosección o sistemas de extracción atraumáticos tipo Benex (*extraction system*, Hager y Meisinger). Además, será imprescindible conseguir un correcto anclaje que aporte la suficiente estabilidad primaria del implante que posibilite su posterior carga. Muchos autores coinciden en que los dos factores más esenciales para poder llevar a cabo un protocolo de carga inmediata que ofrezca garantías en cuanto a las demandas estéticas del paciente son: la presencia intacta de la tabla vestibular y el correcto posicionamiento tridimensional del implante^{8,9}. Por este motivo, el empleo de férulas quirúrgicas es de especial utilidad en aquellos casos donde la disponibilidad ósea es reducida. El concepto descrito por Cabello y colaboradores¹⁰ de "Inhibición por contacto" es muy interesante para explicar cómo una restauración provisional inmediata que reproduzca correctamente el contorno anatómico de la pieza extraída es crucial para mantener los contornos gingivales. Este tipo de restauración inhibe parcialmente la proliferación de las

células de crecimiento más rápido, como son las del tejido conectivo y epitelial, ofreciendo más tiempo a las células óseas para rellenar el *gap* formado por la cortical vestibular y la superficie del implante. El sellado de la herida por parte del provisional va a mantener y a proteger de contaminación cualquier material empleado para rellenar el *gap* en el proceso de preservación alveolar.

Palabras clave: implante inmediato posextracción, provisionalización inmediata, implante en zona estética.

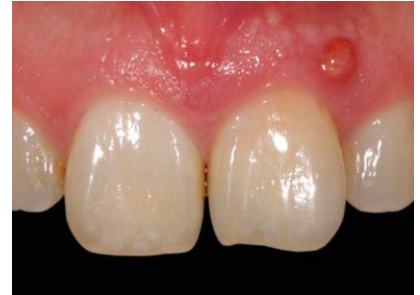

Fig. 1. Imagen clínica de un trayecto fistuloso.

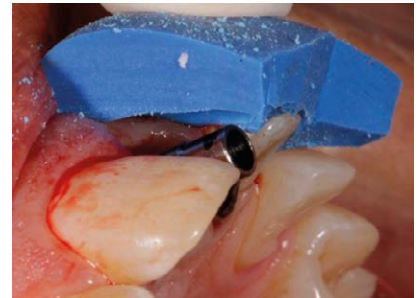


Fig. 5. Espacio suficiente para la corona.

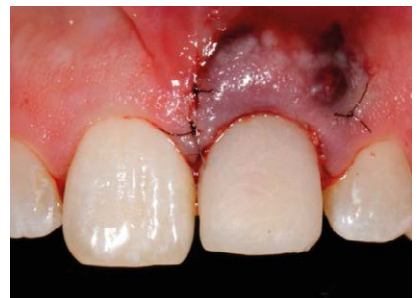

Fig. 9. Adaptación del injerto en el sobre creado.

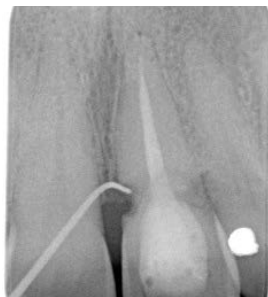

Fig. 2. Prueba radiográfica.

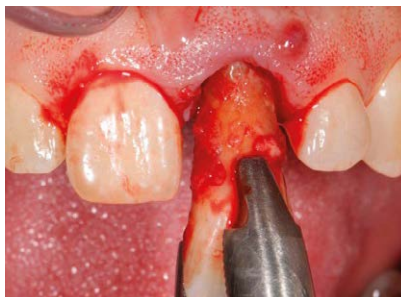

Fig. 3. Extracción de la pieza 21.

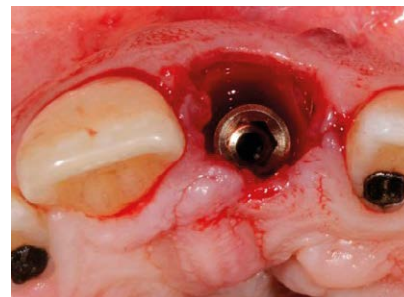


Fig. 4. Colocación del implante Radhex® PHIA (L12 x Ø3,5).

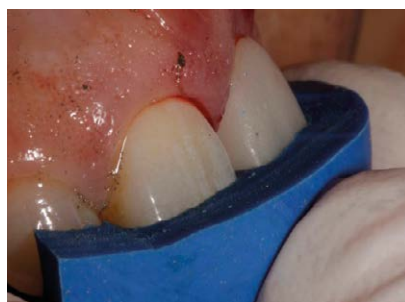

Fig. 6. Llave de posicionamiento de la corona.

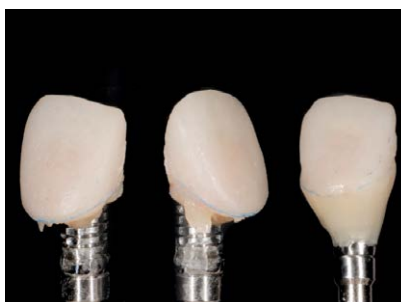

Fig. 7. Confección del contorno cervical y del perfil de emergencia de la corona provisional sobre el pilar provisional de titanio Radhex®.

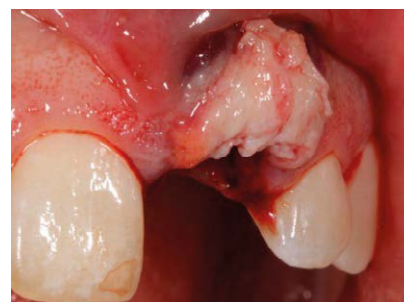

Fig. 8. Vista lateral de la toma del injerto.

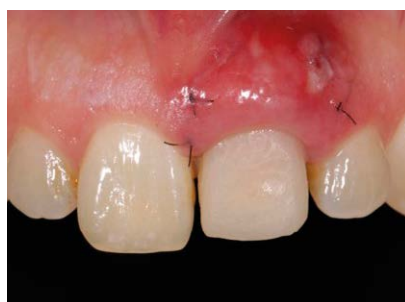

Fig. 10. Cicatrización a los diez días.

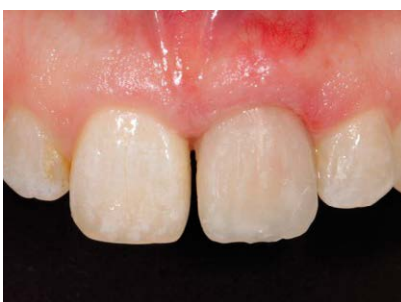

Fig. 11. Maduración de los tejidos a los tres meses.

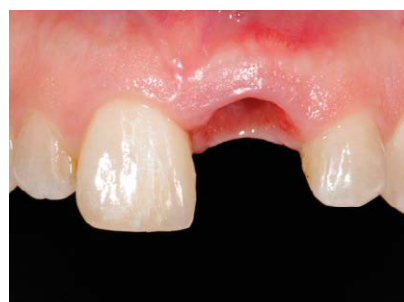

Fig. 12. Contorno y perfil de emergencia logrados.

Caso clínico

Nuestra paciente de 52 años de edad, no fumadora y sin ninguna enfermedad sistémica a considerar, acude a consulta por presentar una fístula en la zona del margen gingival de la pieza número 21 (fig. 1). Después de realizar un examen radiográfico complementario, observamos la

presencia de una reabsorción externa (fig. 2). Tras un sondaje periodontal, verificamos la integridad de todas las paredes óseas, por lo que proponemos a la paciente realizar un protocolo de implante inmediato posextracción con provisionalización inmediata.

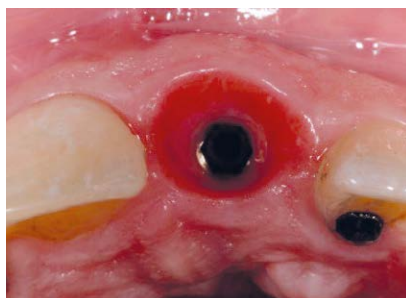


Fig. 13. Conservación del volumen horizontal.

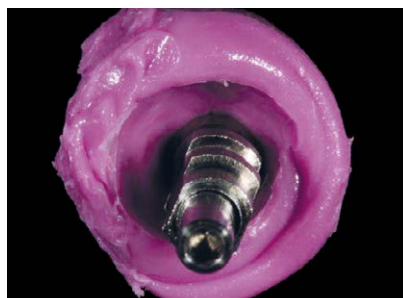

Fig. 14. Impresión del contorno del provisional.

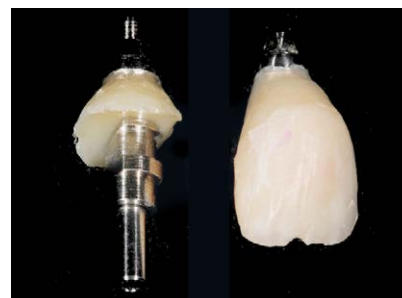


Fig. 15. Individualización del *coping* de impresión.

Procedemos a la extracción de la pieza teniendo mucha precaución de no dañar los tejidos circundantes (fig. 3). Iniciamos el protocolo de fresado para implantes Radhex® y elegimos un implante PHIA (3,5 mm de diámetro y 12 mm de longitud) de doble espira, que nos confiere mucha superficie de contacto y propiedades autorrotor-cantes, ofreciéndonos una buena estabilidad primaria (fig. 4).

Una vez posicionado el implante tridimensionalmente, comenzamos la adaptación de la corona provisional al pilar provisional. Nos aseguramos de que exista suficiente espacio protésico para la corona (fig. 5) y nos servimos de una llave de silicona de posicionamiento para la adaptación del provisional (fig. 6). Tras desatornillar el pilar provisional junto con la corona, terminamos de confeccionar la zona del contorno cervical y el perfil de emergencia que queremos dar (fig. 7). Una vez terminada la corona provisional, nos aseguramos de conseguir un correcto pulido de toda la superficie que estará en contacto con los tejidos blandos.

Una vez finalizada la confección de la corona provisional, procedemos a preparar la zona receptora del futuro injerto de tejido conectivo.

Diseñamos un sobre a espesor parcial con el fin de continuar con la filosofía de evitar colgajos y descargas que comprometan la vascularización de las papilas interdetales. Siempre que podamos, recurriremos a la tuberosidad como zona donante por su alto contenido en fibras colágenas (fig. 8). Fijamos el injerto con sutura reabsorbible de 6.0 (fig. 9) y esperamos diez días para su retirada y el control de la paciente (fig. 10).

Previo a la fijación del injerto de tejido conectivo, rellenamos el *gap* con partículas pequeñas de un xenoinjerto de origen bovino (Bio-Oss). Una vez transcurrido el periodo de osteointegración del implante (figs. 11 a 13), comenzamos la fase protésica. Al haber conservado con la restauración provisional el contorno idóneo del diente, procedemos a individualizar el *coping* de impresión (figs. 14 a 17) para reproducir correctamente el perfil de emergencia creado. Diseñamos con nuestro técnico de laboratorio la restauración final y procedemos a su colocación en la boca (figs. 18 a 21).

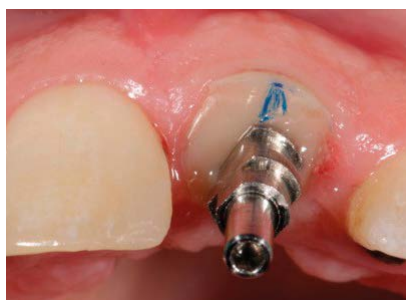

Fig. 16. Posicionamiento del *coping* de impresión.

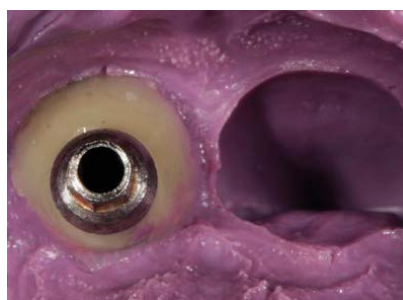

Fig. 17. Arrastre del *coping* de impresión.

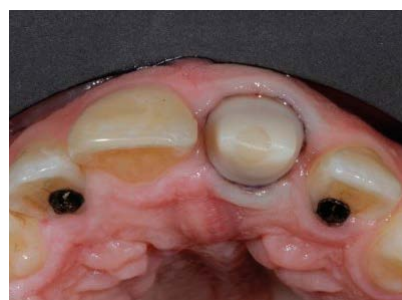

Fig. 18. Vista oclusal del pilar de zirconio sobre PHIA 1235 / Radhex®.

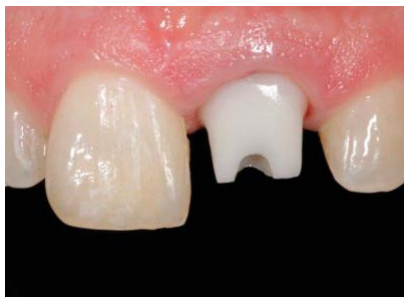

Fig. 19. Vista frontal del pilar de zirconio.

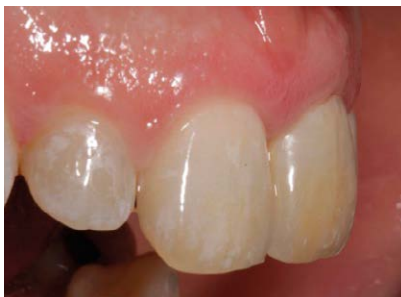

Fig. 20. Vista frontal de la restauración final.

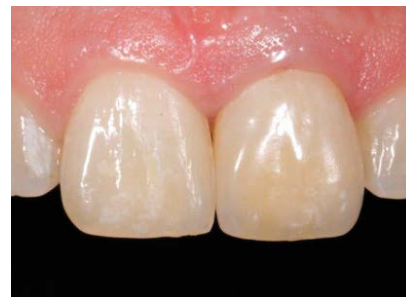

Fig. 21. Vista lateral de la restauración definitiva.

Factores involucrados en el resultado estético final

1. Presencia o ausencia de la tabla vestibular. Se trata de un factor muy a tener en cuenta para decidir si llevaremos a cabo la implantación posextracción. Existen tres escenarios posibles en los que podremos llevar a cabo nuestro protocolo: clase I (integridad completa de las paredes y suficiente grosor de tejido blando), clase II (integridad completa de las paredes e insuficiente grosor de tejido blando), clase III (ausencia parcial de la tabla vestibular) y clase IV (gran defecto del alveolo remanente)¹¹. La clase I es la situación idónea para garantizar un correcto resultado estético. En las clases II y III nos ayudaremos de técnicas de regeneración ósea guiada, unidas a técnicas de aumento de tejido blando. Mientras que en las clases IV, donde el remanente de tejido duro y blando sea realmente insuficiente, deberemos desistir de una colocación inmediata del implante, optando por una colocación temprana (a las cuatro-ocho semanas de la extracción, previo sellado epitelial del alveolo) o por una colocación tardía (a los cuatro-seis meses de la extracción, donde la remodelación y la maduración del tejido óseo ya ha tenido lugar).

2. Realización de preservación alveolar. Schropp y colaboradores, tras los resultados de su estudio¹², pudieron observar que después de una extracción dentaria cabría esperar una pérdida del volumen horizontal de en torno al 50%. Por esta razón, en aquellas situaciones en las que la colocación inmediata del implante no tuviera lugar sería muy beneficioso realizar técnicas de preservación alveolar. Rocuzzo y colaboradores observaron que el empleo de Bio-Oss Collagen como material de relleno era efectivo para conseguir un adecuado sustrato óseo donde poder realizar la colocación tardía del implante. Además, transcurridos diez años, pudieron confirmar una adecuada estabilidad de los tejidos blandos alrededor de los implantes¹³.

3. Grosor de la tabla vestibular. Según los estudios, para prevenir la aparición de dehiscencias óseas tras la colocación de un implante, debe existir un grosor mínimo de 2 mm¹⁴⁻¹⁶ y esto sólo se produce en un 6,5% de los dientes anterosuperiores. Así, en la mayoría de los casos en los que la demanda estética es grande, debemos ayudarnos de procedimientos complementarios, como son la regeneración ósea o la preservación alveolar¹⁷.

4. Biotipo del paciente y cantidad de encía queratinizada alrededor del implante. Se ha observado que partir de inicio con un tejido blando fino es un factor determinante para una mayor pérdida de hueso supracrestal alrededor del implante de 0,5-0,8 mm en el primer año^{18,19}. Los pacientes con biotipo fino suelen presentar una tabla vestibular más fina, así como una menor cantidad de encía queratinizada. Por todo ello, el poder detectar el biotipo del paciente antes de iniciar la cirugía nos puede ayudar en la toma de decisiones. Una manera muy sencilla es mediante el empleo de una sonda periodontal, la cual se introduce en el surco gingival y, si ésta se transparente, estamos ante un biotipo fino²⁰.

5. Cirugía con o sin colgajo. Cuando decidimos no levantar un colgajo, se minimiza la actividad osteoclástica, se consigue un mejor posoperatorio y se mantiene una mejor preservación de los contornos gingivales. Según los estudios de Fickl y colaboradores en perros Beagle, el mero hecho de levantar un colgajo y disminuir el aporte vascular proveniente del periostio va a suponer una pérdida media de 0,7 mm en altura del hueso supracrestal²¹. Estas cirugías que disminuyen claramente la pérdida de los tejidos²² presentan la dificultad de una menor visibilidad. Esto será compensado con una planificación más detallada y minuciosa. La implantología guiada por férulas quirúrgicas cobra gran utilidad en este tipo de cirugías.

6. Orientación del implante. Podríamos asegurar que se trata del factor crucial para conseguir un resultado estético predecible y duradero en el tiempo. La orientación adecuada en sentido vestibulo-palatino del implante es fundamental para evitar la aparición de dehiscencias óseas que conlleven a posibles recesiones del margen gingival. Para evitar esta situación, debemos anclar el implante en el hueso palatino, alejándolo al menos 2 mm de la pared vestibular con una orientación axial del implante que nos permita realizar una futura restauración atornillada. Respecto a la orientación apicocoronal de la cabeza del implante, estará ubicada de 2-4 mm apical al margen gingival libre de los dientes adyacentes, garantizando una adecuada emergencia gingival y un buen resultado estético final²³.

7. Cambio de plataforma. Este concepto viene definido por la suposición de que si alejamos la conexión implante-pilar de la cresta ósea, por medio de emplear componentes protésicos de menor diámetro que la conexión del implante, se reducirá el componente inflamatorio y la menor reabsorción ósea, al aportar un mayor espacio horizontal para la anchura biológica²⁴. Hoy en día hay una clara tendencia a emplear conexiones y componentes protésicos cada vez más estrechos. El empleo de componentes protésicos con emergencias cóncavas permite un mayor asentamiento del tejido conectivo alrededor del pilar, mejorando la estabilidad de los tejidos blandos y minimizando la recesión de los mismos²⁵. Estas diferencias no se aprecian cuando se trata de una conexión interna cónica²⁶ o cuando los tejidos blandos alrededor del implante son finos²⁷. Para cumplir este concepto hemos seleccionado el implante modelo PHIA 1235 (L12 x Ø3.5) de la marca Radhex®.

8. Relleno del gap. Como hemos visto anteriormente, en un 87% de los dientes anterosuperiores el grosor de la tabla vestibular es menor a 1 mm² -y ya sabemos que para evitar el colapso del tejido blando a lo largo del tiempo debemos tener al menos un grosor de 2 mm de tabla vestibular rodeando al implante-. Por lo cual, deberemos crear un *gap* entre la superficie del implante y la tabla vestibular de entre 1,5-2 mm, el cual rellenaremos con biomateriales de lenta reabsorción (xenoinjertos o injertos aloplásticos)^{28,29}.

9. Injerto de tejido conectivo. Siempre que podamos recurrir a él, vamos a disminuir considerablemente la aparición de recesiones gingivales³⁰. Conseguimos aumentar el grosor y la resistencia de los tejidos periimplantarios, previniéndolos de futuras reabsorciones óseas a nivel coronal³¹. En estos casos donde queremos contrarrestar la futura pérdida de volumen provocada por la extracción de la pieza, la toma del injerto de tejido conectivo será de la zona tuberositaria, menos vascularizada y más rica en fibras de colágeno³².

Conclusiones:

El hecho de disminuir el número de cirugías, minimizar el trauma quirúrgico, acortar los tiempos del tratamiento global y ofrecer al paciente una estética y un confort inmediato son razones suficientes para que el paciente y el profesional opten y acepten un protocolo de implantación inmediata posextracción con provisionalización inmediata. Al ser nuestro marco de trabajo el sector con mayor demanda estética, debemos afrontar este reto estético con la mayor garantía de éxito para nuestros pacientes. Por todo ello, es de crucial importancia tener presente cada uno de los factores enumerados en este artículo.

Bibliografía

1. Den Hartog L, Raghoobar GM, Stellingsma K, Vissink A, Meijer HJ. Immediate non-occlusal loading of single implants in the aesthetic zone: a randomized clinical trial. *J Clin Periodontol.* 2011 Feb; 38 (2): 186-94.
2. Huynh-Ba G, Pjetursson BE, Sanz M, Cecchinato D, Ferrus J, Lindhe J, Lang NP. Analysis of the socket bone wall dimensions in the upper maxilla in relation to immediate implant placement. *Clin. Oral Impl. Res.* 21, 2010; 37-42.
3. Araújo MG, Sukekava F, Wennstrom JL, Lindhe J. Ridge alterations following im-plant placement in fresh extraction sock-ets: An experimental study in the dog. *J Clin Periodontol.* 2005; 32: 645-652.
4. Botticelli D, Berglundh T, Lindhe J. Hard-tissue alterations following im-mediate implant placement in extraction sites. *J Clin Periodontol* 2004; 31: 820-828.
5. Kan JY, Rungcharassaeng K, Lozada JL. Immediate placement and provision-alization of maxillary anterior single implants: 1-year prospective study. *Int J Oral Maxillofac Implants.* 2003; 18: 31-39.
6. De Rouck T, Collys K, Cosyn J. Immediate single tooth implants in the anterior maxilla: A 1-year case cohort study on hard and soft tissue response. *J Clin Perio-dontol.* 2008; 35: 649-657.
7. Palattella P, Torsello F, Cordarro L. Two-year prospective clinical comparison of immediate replacement vs. immediate restoration of single tooth in the esthetic zone. *Clin Oral Implants Res.* 2008; 19: 1148-1153.
8. Evans CD, Chen ST. Esthetic outcomes of immediate implant placements. *Clin Oral Implants Res.* 2008; 19: 73-80.
9. Chen ST, Darby IB, Reynolds EC. A prospective clinical study of non-submerged immediate implants: clinical outcomes and esthetic results. *Clin Oral Implants Res.* 2007; 18: 552-562.
10. Cabello G, Rioboo M, Fabrega JG. Immediate placement and restoration of implant in the esthetic zone with a trimodal approach: soft tissue alterations and in relation to gingival biotype. *Clinical Oral Implants Res* (in press).
11. Funato A, Salama MA, Ishikawa T, Garber DA, Salama H. Timing, position-ing, and sequential staging in esthetic implant therapy: A four-dimensional pers-pective. *Int J Periodontics Restorative Dent.* 2007; 27:3 13-323.
12. Schropp L, Wenzel A, Kostopoulos L, Karning T. Bone healing and soft tissue contour changes following single-tooth extraction: A clinical and radiographic 12-month prospective study. *Int J Periodontics Restorative Dent.* 2003; 23: 313-323.
13. Rocuzzo M, Gaudio L, Bunino M, Dalmasso P. Long-term stability of soft tissues following alveolar ridge preservation: 10-year results of a prospective study around nonsubmerged implants. *Int J Periodontics Restorative Dent.* 2014; 34: 795-804.
14. Wood DL, Hoag PM, Donnenfeld OW, Rosenfeld LD. Alveolar crest reduction following full and partial thickness flaps. *J Periodontol.* 1972; 43: 141-144.
15. Qahash M, Susin C, Polimeni G, Hall J, Wikesjo UM. Bone healing dynamics at buccal peri-implant sites. *Clinical Oral Implants Research.* 2008; 19: 166-172.
16. Belser U, Martin W, Jung R, Hammerle CHF, Schmid B, Morton D, Buser D. *ITI Treatment Guide, Volume 1: Implant Therapy in the Esthetic Zone. Single-tooth Re-placements.* Berlin: Quintessence Publishing Co. Ltd. 2007.
17. Huynh-Ba G, Pjetursson BE, Sanz M, Cecchinato D, Ferrus J, Lindhe J, Lang NP. Analysis of the socket bone wall dimensions in the upper maxilla in rela-tion to immediate implant placement. *Clin. Oral Impl. Res.* 21, 2010; 37-42.
18. Ryan Cook et al. *Int J Periodontics Restorative Dent.* 2011; 31: 345-354.
19. Linkevicius T, Apse P, Grybauskas S et al. The influence of soft tissue thickness on crestal bone changes around implants: A 1-year prospective controlled clinical trial. *Int J Oral Maxillofac Implants.* 2009; 24: 712.
20. Kan JYK, Morimoto T, Rungcharassaeng K, Roe P, Smith DH. Gingival biotype assessment in the esthetic zone: visual versus direct measurement. *Int J Periodontics Restorative Dent.* 2010; 30: 237-243.
21. Fickl S, Zuhro O, Wachtel H, Bolz W, Huerzeler M. Tissue alterations after tooth extraction with and without surgical trauma: a volumetric study in the beagle dog. *J Clin Periodontol.* 2008; 35: 356-363.
22. Schwartz-Arad D, Chausu G. Immediate implant placement: A procedure with out incisions. *J Periodontol* 1998; 69 (7): 743-750.
23. Grunder U, Gracis S, Capelli M. Influence of 3-D bone-to-implant relationship on esthetics. *Int J Periodontics Restorative Dent.* 2005; 25: 113-119.
24. Ericsson I, Persson LG, Berglundh T et al. Different types of inflammatory reac-tions in peri-implant soft tissues. *J Clin Periodontol.* 1995; 22: 255.
25. Rompen E, Raepsaet N, Domken O, Touati B, Van Dooren E. Soft tissue stability at the facial aspect of gingivally converging abutments in the esthetic zone: A pilot clinical study. *J Prosthet Dent.* 2007; 97: S119-S125.
26. Wang YC, Kan JYK, Rungcharassaeng K, Roe P, Lozada JL. Marginal bone response of implants with platform switching and non-platform switching abut-ments in posterior healed sites: a 1-year prospective study. *Clin. Oral Impl. Res.* 26, 2015, 220-227.
27. Linkevicius T, Apse P, Grybauskas S, Puisys A. Influence of Thin Mucosal Tissues on Crestal Bone Stability Around Implants With Platform Switching: A 1-year Pilot Study. 2010 American Association of Oral and Maxillofacial Sur-geons: 0278-2391.
28. Araújo MG, Linder E, Lindhe J. Bio-Oss Collagen in the buccal gap at imme-diate implants: a 6-month study in the dog. *Clinical Oral Implants Res* 2011 Jan; 22 (1): 1-8.
29. Hassan J, Batistin F, Barbosa de Brito Jr R, Mantovani F. Computed tomo-graphic evaluation of alterations of the buccolingual width of the alveolar ridge after immediate implant placement associated with the use of a synthetic bone substitu-te. *Int J Oral Maxillofac Implants* 2013; 28: 757-763.
30. Kan JY, Rungcharassaeng K, Morimoto T, Lozada J. Facial gingival tissue stability following connective tissue graft with single im-mediate tooth replace-ment in the esthetic zone: Consecutive case report. *J Oral Maxillofac Surg.* 2009; 67:40-48.
31. Cornelini R, Barone A, Covani U. Connective tissue grafts in postextraction implants with immediate restoration: A prospective controlled clinical study. *Pract Proced Aesthet Dent.* 2008; 20: 337-343.
32. Dellavia C, Ricci G, Pettinari L, Allievi C, Grizzi F, NiGagliano N. Human palatal and tuberosity mucosa as donor sites for ridge augmentation. *Int J Periodon-tics Restorative Dent.* 2014; 34: 179-186.