La importancia de evitar prótesis mucosoportadas tras la realización de técnicas regenerativas

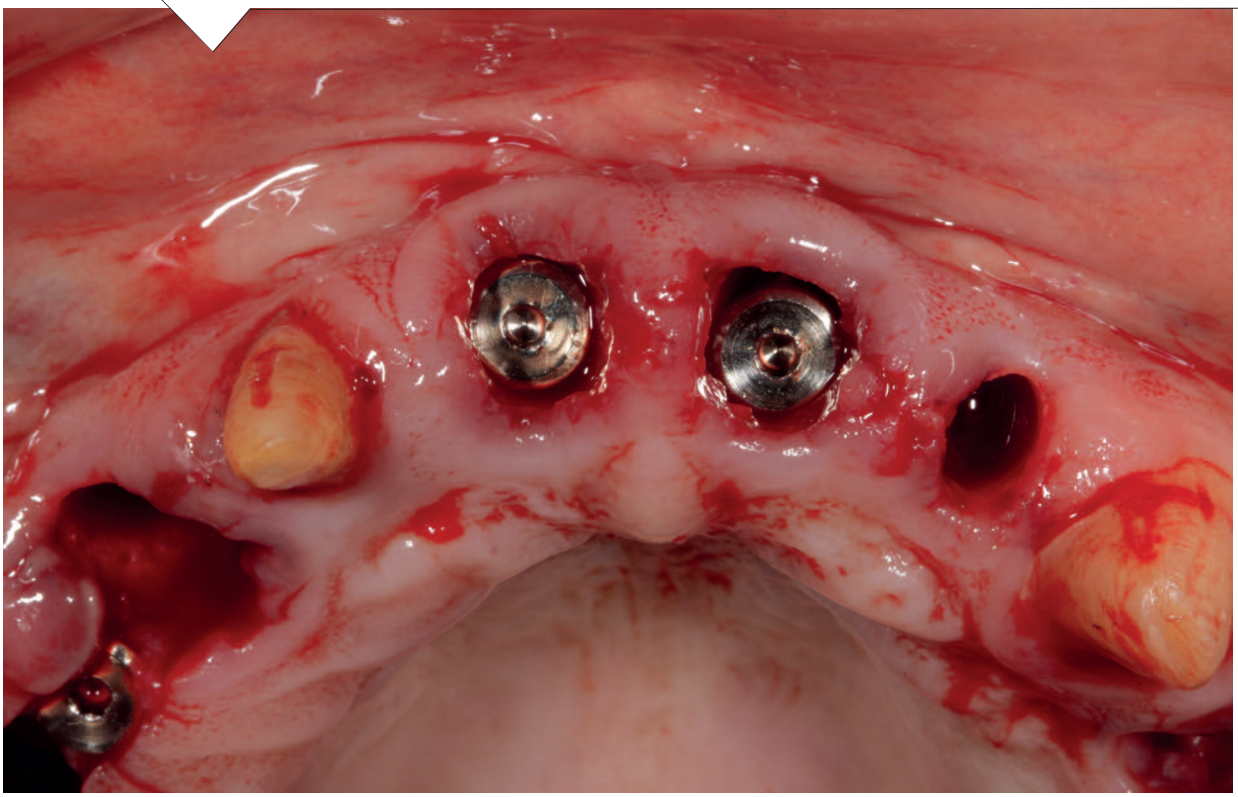

Dr. Guillermo Valderrama Mateos

Doctorado en Odontología por la Universidad Complutense de Madrid (UCM).
Estancia de cuatro años en el Máster de Periodoncia e Implantes de la UCM.
Especialista en Implantoprótesis (UCM).
Máster en Estética Dental (ITECO).

Las Palmas de Gran Canaria.

ciencia y práctica

Introducción:

Hoy en día, nuestros pacientes no cuantifican el éxito de nuestras restauraciones implantosoportadas en base a la correcta osteointegración del implante, sino que lo hacen en función del resultado estético final. Éste dependerá fundamentalmente de que los tejidos blandos que rodean al implante se encuentren en posición, cantidad y calidad similares a los del diente natural. Por tal motivo, se vuelve crucial preservar al máximo los contornos gingivales. Son numerosos los artículos que muestran la importancia de realizar preservación alveolar con biomateriales sintéticos para contrarrestar parcialmente la reabsorción del hueso fasciculado que ocurre tras la extracción del diente[1-3]. Aun así, en un porcentaje muy elevado de ocasiones, debemos ayudarnos de técnicas regenerativas tanto óseas como mucogingivales. Dichas técnicas se han vuelto cada vez más habituales en nuestra práctica diaria y es por este motivo por lo que debemos minimizar la aparición de fracasos indeseados. El empleo de prótesis provisionales dento o implantosoportadas nos ayudará a disminuir la aparición de complicaciones[4]. Esto se debe a que esta clase de prótesis provisional, al no incidir sobre la mucosa y otorgar a la zona regenerada un marco libre de presión, disminuye la exposición de la membrana empleada. Además, nos aporta un mejor confort para el paciente y una mayor preservación de los contornos gingivales.

La mayoría de las regeneraciones realizadas conllevan un tiempo de maduración que en muchos casos suele llegar a los seis u ocho meses. En este intervalo de tiempo, el seguimiento y control del paciente por parte del profesional a veces no es tan minucioso ni está tan protocolizado como debiera. Si además le sumamos la falta de interés y la ausencia de compromiso que demuestran muchos de nuestros pacientes, el diseño de nuestra prótesis provisional adquiere un protagonismo indiscutible.

Por tanto, nuestra primera opción siempre debe ser la de realizar una prótesis provisional dento o implantosoportada capaz de proteger tanto nuestras regeneraciones como nuestros implantes.

Palabras clave: provisional, regeneración ósea, remodelación tisular, prótesis dentosoportada, protesis implantosoportada, implante inmediato posextracción.

Prótesis provisional dento o implantosoportada:

En nuestra práctica diaria nos encontramos con un abanico muy extenso de complicaciones y planes de tratamiento. Tras realizar un correcto diagnóstico y haber definido detalladamente las distintas fases de nuestro tratamiento, es el momento de reflexionar y escoger el diseño de prótesis provisional más adecuado para nuestro caso clínico. Disponemos de una variedad muy extensa a la hora de provisionalizar; algunas de las alternativas dento o implantosoportadas son:

- Puente Maryland: muy útil sobre todo en el sector anterior, preferiblemente con aletas metálicas que permitan despegarlo sin ser dañado. Será nuestra elección siempre que no dispongamos de un implante o un diente tallado al lado del espacio edéntulo susceptible a regenerar.

- Puente dentosoportado (fig 3): es el puente provisional que más empleamos. Nos ayudaremos de las piezas dentales que presenta el paciente en su boca. Estas piezas pueden ser: dientes sanos, dientes con enfermedad periodontal de pronóstico imposible, dientes con procesos inflamatorios crónicos, dientes con ausencia de ferrule o dientes con perforación de postes y asintomáticos (fig. 30). Este diseño de prótesis provisional nos ayudará a preservar en parte los contornos gingivales, tan difíciles de conseguir una vez perdidos. La presión generada por pónticos convexos, lisos y pulidos no induce ningún tipo de inflamación sobre los tejidos adyacentes[5]. Además, esta mucosa bajo los pónticos ovoides permanecerá sana, con independencia del material usado, siempre y cuando el paciente mantenga un correcto control de higiene[6-7].

- Puente implantosoportado (fig 31): cuando no existan piezas dentales en la boca del paciente, deberemos ayudarnos de: implantes previamente osteointegrados, recurrir a la colocación de implantes de diámetro reducido en localizaciones estratégicas[8] o realizar carga inmediata sobre implantes no regenerados y con buena estabilidad primaria[4]. Con este tipo de prótesis provisional implantosoportada conseguiremos remodelar del modo que deseamos los contornos gingivales. Para ello, nos serviremos de la confección de pónticos ovoides, que ejercerán una presión controlada sobre un tejido conectivo previamente injertado, siendo necesario un grosor mínimo de los tejidos blandos (medido desde la cresta ósea hasta el margen gingival) de 3-5 mm[9].

Estos tres diseños de prótesis provisional nos confieren una serie de ventajas:

- Sellado de la herida: el sellado conseguido con la restauración provisional puede provocar una "inhibición por contacto" de los tejidos de crecimiento de manera más rápida (epitelio y conectivo) –un fenómeno descrito como Restorative Tissue Inhibitor[10-11]–, favoreciendo el crecimiento óseo en el interior del alveolo. Además, puede evitar la salida de cualquier biomaterial empleado en técnicas de preservación alveolar.

- Protección de zonas regeneradas: al no tener ningún tipo de apoyo mucoso, reducimos enormemente el riesgo de exposición de la membrana.

- Preservación de contornos gingivales y perfil de emergencia: la presencia de pónticos ovoides en el provisional modifica la forma de los tejidos que envuelven la cresta alveolar, mejorando la calidad y la estética de la encía que rodea las rehabilitaciones implantosoportadas[9].

- Mayor confort funcional, estético y psicológico: la comodidad que le confiere al paciente una prótesis dento o implantosoportada respecto a una mucosoportada es incomparable, más aún si el paciente nunca había sido portador de este tipo de prótesis. El mismo diseño de la prótesis, la preservación de los contornos gingivales y la ausencia de ganchos y de encía rosa son una serie de ventajas estéticas que le otorgamos al paciente. Un aspecto muy importante, sobre todo en pacientes de no muy avanzada edad y que no presentan ausencias en el sector anterior, es el psicológico: el impacto que sufre una persona al perder dicho sector de golpe y verse en casa con una prótesis completa mucosoportada es muy traumático (fig. 6).

- Valorar parámetros estéticos: este tipo de prótesis provisional nos da la oportunidad de valorar parámetros estéticos fundamentales, tales como el tamaño, la forma y la inclinación del diente; cantidad de soporte labial, por si necesitásemos aumentarlo con porcelana rosa; exposición de bordes incisales en reposo y en sonrisa, pudiendo alargarlos o recortarlos de manera sencilla en cualquiera de las visitas de control, e incluso la caracterización del color de los dientes con los distintos tintes que tenemos en consulta.

Caso clínico 1

Una mujer de 50 años y fumadora acude a la consulta para rehabilitación de su boca con implantes. Tras realizar el diagnóstico clínico (figs. 1 y 2) y radiográfico (fig. 3), trazamos nuestro plan de tratamiento. Por el estado de sus piezas y por motivos estratégicos, decidimos realizar una rehabilitación metal-cerámica superior implantosoportada. Procedemos a encargar al laboratorio nuestra prótesis provisional dentosoportada (fig. 4), indicándole a nuestro técnico las piezas que vamos a extraer.

Realizamos las extracciones programadas, fijamos los implantes (Radhex PHE) en las posiciones 14 y 25 y, de manera inmediata y posextracción, en las 11 y 21 (fig. 5). Una vez finalizada la cirugía, adaptamos la prótesis provisional dentosoportada. Transcurridas varias semanas, valoramos los parámetros estéticos (figs. 7 y 8) y escuchamos las sensaciones de la paciente. Tres meses después de la colocación de los implantes, procedemos a fijar dos nuevos implantes (Radhex PHE) en las posiciones 15 y 24 en hueso maduro y regenerado. Tomamos una medida sobre los implantes (Impregum Penta, de 3M) y mandamos confeccionar una nueva prótesis provisional implantosoportada con las modificaciones deseadas en cuanto a los parámetros estéticos.

Procedemos a su colocación en la boca y a la comprobación radiográfica de su ajuste (fig. 9). Transcurridos tres meses desde la colocación de la prótesis provisional implantosoportada, valoramos nuevamente su integración en cuanto a parámetros estéticos (figs. 10 y 11) y la calidad de los tejidos, así como los contornos y márgenes gingivales (figs. 12 y 13). Una vez que estemos conformes con los cambios realizados, transferiremos a nuestro técnico de laboratorio toda la información de tejidos blandos para confeccionar la rehabilitación implantosoportada definitiva (figs. 14-16).

Fig 1. Vista de la sonrisa de la paciente.

Fig 2. Vista intraoral de la paciente previa al tratamiento.

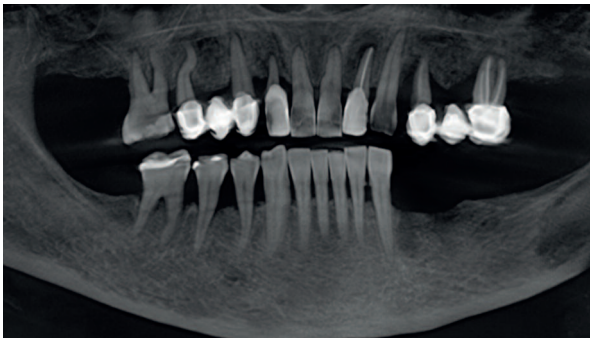

Fig 3. Estudio radiográfico complementario (ortopantomografía).

Fig 4. Prótesis provisional dentosoportada.

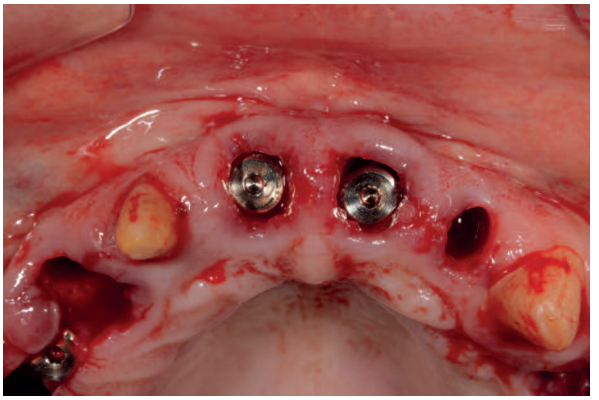

Fig 5. Colocación de implantes Radhex PHE inmediatos posextracción en las piezas 11 y 21.

Fig 6. Sonrisa de la paciente sin el soporte labial, tras realizar las extracciones dentarias.

Fig 7. Sonrisa de la paciente con la prótesis provisional dentosoportada.

Fig 8. Vista intraoral de la prótesis provisional dentosoportada.

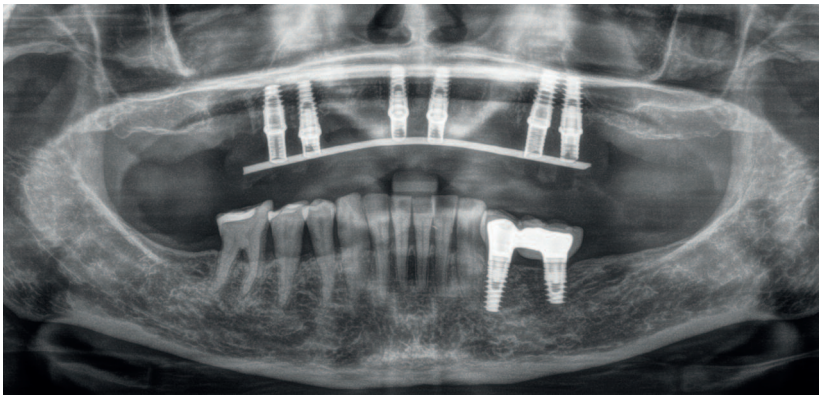

Fig 9. Comprobación radiográfica del correcto ajuste de la prótesis provisional implantosoportada.

Fig 10. Sonrisa de la paciente con la prótesis provisional implantosoportada.

Fig 11. Vista intraoral de la prótesis provisional implantosoportada.

Fig 12. Vista oclusal de los contornos gingivales.

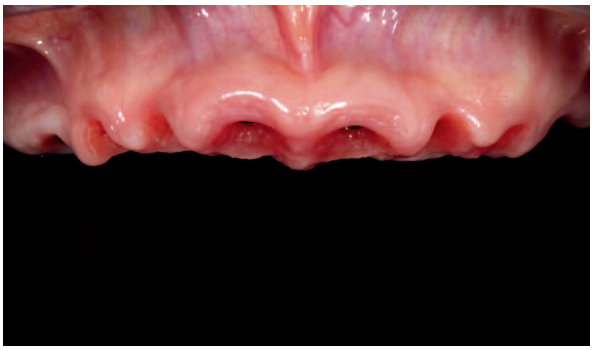

Fig 13. Vista intraoral de los márgenes y contornos gingivales obtenidos con la prótesis provisional implantosoportada.

Fig 14. Vista intraoral con la prótesis implantosoportada definitiva.

Fig 15. Vista extraoral de frente con la prótesis implantosoportada definitiva.

Fig 16. Vista extraoral lateral
con la prótesis implantosoportada definitiva.

Caso clínico 2

Una mujer de 53 años y fumadora acude a la consulta para rehabilitación de su boca con implantes. Tras realizar el diagnóstico clínico (figs. 17 y 18) y radiográfico (fig. 19), trazamos nuestro plan de tratamiento. Decidimos realizar una rehabilitación metal-cerámica superior implantosoportada, por presentar múltiples fracasos endodónticos, restauraciones y prótesis dentosoportadas filtradas y piezas afectadas periodontalmente con pronóstico malo.

Procedemos a encargar al laboratorio nuestra prótesis provisional dentosoportada (fig. 20), indicándole a nuestro técnico las piezas que vamos a extraer. Realizamos las extracciones programadas (fig. 21) y comenzamos con nuestra cirugía. La paciente presentaba un gran defecto horizontal en el segundo cuadrante, por lo que decidimos realizar una corticotomía (figs. 22-26) con expansores e implantes muy autorroscantes que nos asegurasen una buena estabilidad primaria (Radhex PHE). Una vez finalizada la cirugía, procedemos a cementar la prótesis provisional dentosoportada, la cual garantiza una correcta protección de la zona regenerada y le otorga a la paciente un magnífico confort (fig. 27).

Fig 17. Vista de la sonrisa de la paciente.

Fig 18. Vista intraoral de la paciente.

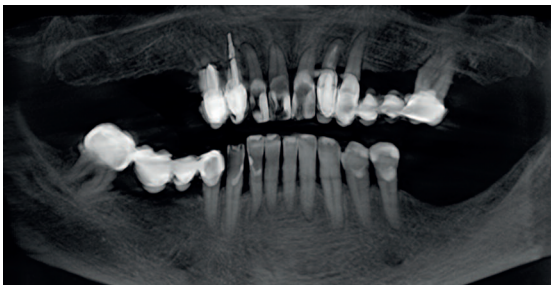

Fig 19. Estudio radiográfico complementario (ortopantomografía).

Fig 20. Adaptación de la prótesis provisional dentosoportada.

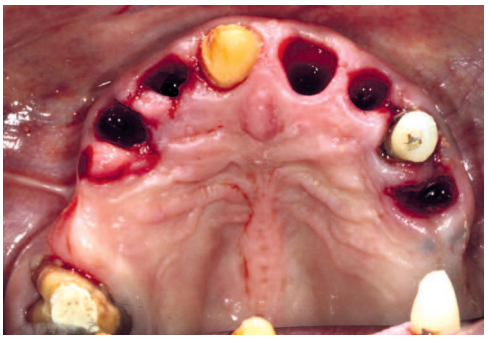

Fig 21 Vista oclusal de las extracciones programadas.

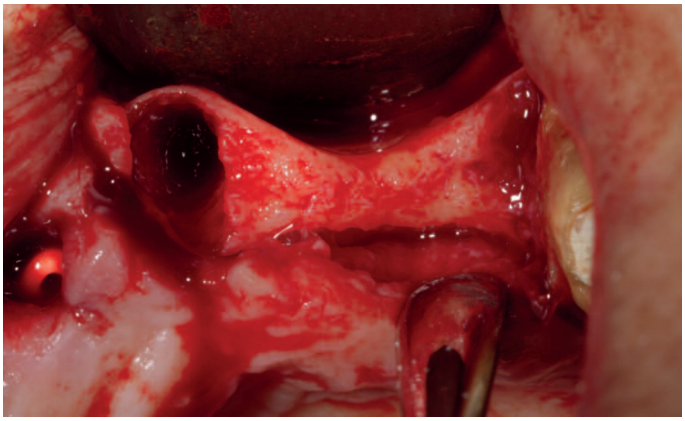

Fig 22. Vista de la falta de anchura de la cresta.

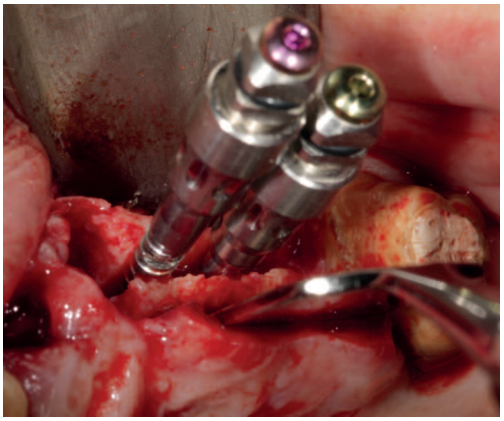

Fig 23. Uso de expansores (Microdent System).

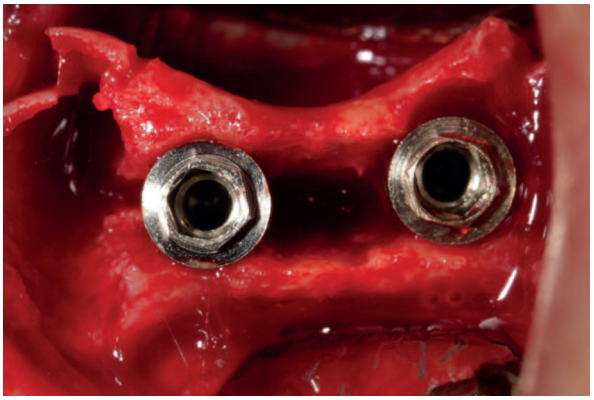

Fig 24. Inserción de implantes (Radhex PHE).

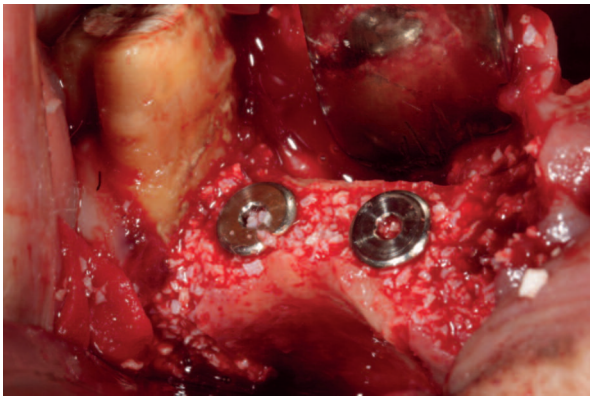

Fig 25. Relleno óseo con xenoinjerto (Bioss).

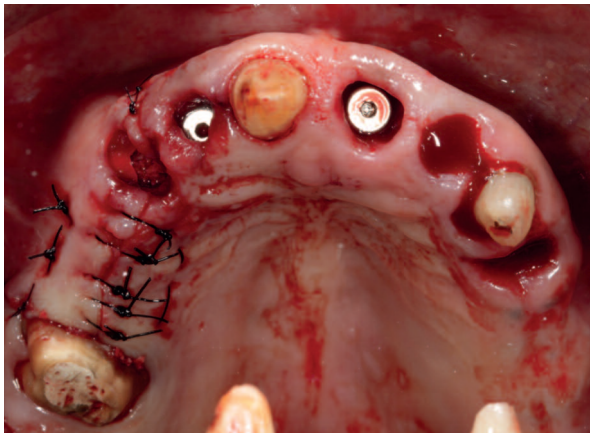

Fig 26. Vista oclusal de la cirugía terminada.

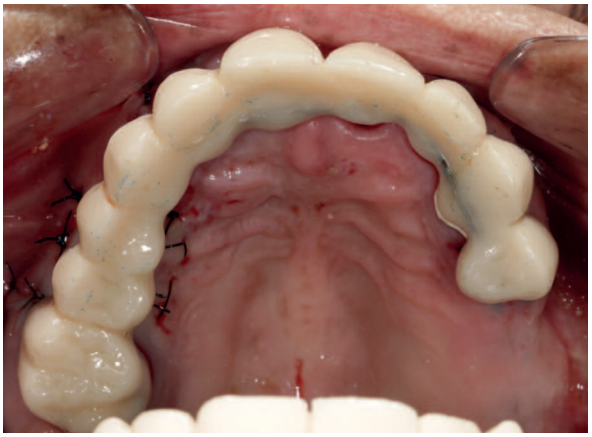

Fig 27. Colocación de la prótesis provisional dentosoportada.

Transcurridas varias semanas, valoramos los parámetros estéticos (figs. 28 y 29) y escuchamos las sensaciones de la paciente. Siete meses después de la colocación de los implantes, procedemos a tomar una medida sobre implantes (Impregum Penta, de 3M) y mandamos confeccionar una nueva prótesis provisional implantosoportada con las modificaciones deseadas en cuanto a los parámetros estéticos. Procedemos a su colocación en la boca y a la comprobación radiográfica de su ajuste (fig 32). Pasados dos meses desde la colocación de la prótesis provisional implantosoportada, valoramos nuevamente su integración en cuanto a parámetros estéticos (figs. 33 y 34) y la calidad de los tejidos, así como los de los contornos y márgenes gingivales (figs. 35 y 36). Si consideramos que la arquitectura de los tejidos blandos y los parámetros estéticos son los adecuados, podemos transferir toda esta información a nuestro técnico (fig. 37) para que nos confeccione la rehabilitación implantosoportada definitiva (figs. 38-40).

Fig. 28. Sonrisa de la paciente con la prótesis provisional dentosoportada.

Fig. 29. Vista intraoral de la prótesis provisional dentosoportada.

Fig. 30. Vista del estado de las piezas remanentes.

Fig. 31. Sonrisa de la paciente sin el soporte labial, tras realizar las extracciones dentarias.

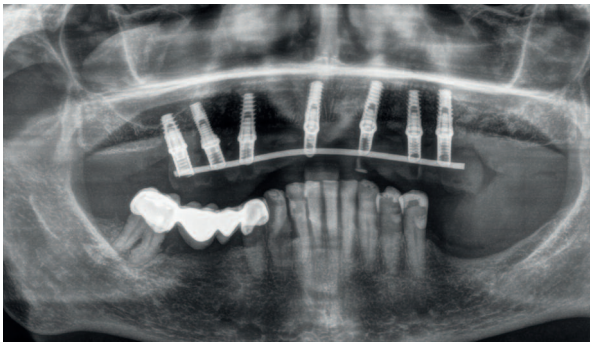

Fig. 32. Comprobación radiográfica del correcto ajuste de la prótesis provisional implantosoportada.

Fig. 33. Sonrisa de la paciente con la prótesis provisional implantosoportada.

Fig. 34. Vista intraoral de la prótesis provisional implantosoportada.

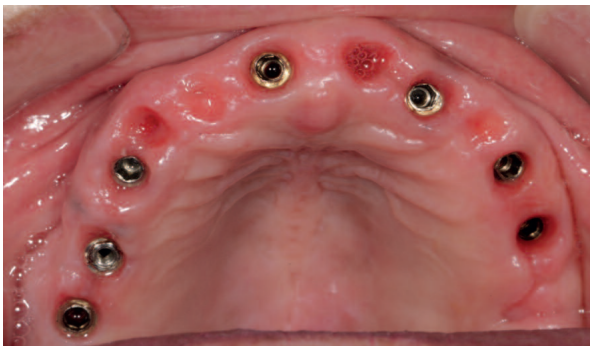

Fig. 35. Vista oclusal de los contornos gingivales.

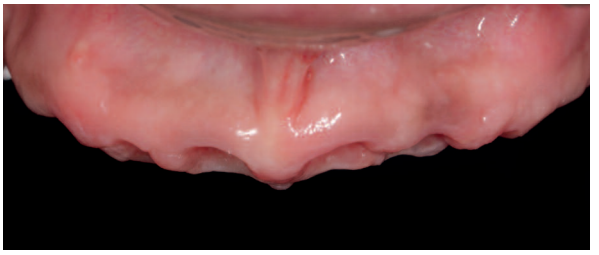

Fig 36. Vista intraoral de los márgenes y contornos gingivales obtenidos con la prótesis provisional implantosoportada.

Fig. 37. Vista de la transferencia de los contornos gingivales de la prótesis provisional implantosoportada al modelo maestro.

Fig. 38. Vista intraoral con la prótesis implantosoportada definitiva.

Figs. 39 y 40. Vistas extraorales con la prótesis implantosoportada definitiva.

Conclusiones

Según nuestra experiencia, la elección más acertada de cómo provisionalizar un tratamiento sometido a técnicas regenerativas sería la de una prótesis provisional dento o implantosoportada. Dichas prótesis nos garantizan un mayor confort de nuestros pacientes, un excelente sellado de la herida capaz de contener el material de regeneración, una buena preservación de los tejidos gingivales y, lo más importante, un sostén inmejorable para proteger de fuerzas masticatorias y nocivas aquellas zonas donde hemos llevado a cabo nuestras técnicas de regeneración.

Bibliografía

1. **Hassan Assaf J, Batistin Zanatta F, Barbosa de Brito Jr R, Mantovani Gomes Franca F.** *Computed tomographic evaluation of alteration ofthe buccolingual width of the alveolar ridge after immediate implant pleacement associated with de use of a synthetic bone substitute.* Int J Oral Maxillofac Implants. 2013; 28: 757-763.
2. **Fickl S, Zuhr O, Wachtel H, Bolz W, Huerzeler M.** *Tissue alterations after tooth extraction with and with out surgical trauma: a volumetric study in the beagle dog.* J Clin Periodontol. 2008; 35: 356-363.
3. **Araujo MG, Linder E, Lindhe J.** *Effect of a xenograft on early bone formation in extraction sockets: an experimental study in dog.* Clinical Oral Implants Res. 2009; 20: 1-6.
4. **Galluci GO, Bernard JP, Bertosa M, Belser UC.** *Immediate loading with fixed screw-retained provisional restorations in edentulous jaws: the pickup technique.* Int J Oral Maxillofac Implants. 2004; 19 (4): 524-533.
5. **Tripodakis AP, Constantinides A.** *Tissue response under hyperpressure from convex pontics.* Int J Periodontics Restorative Dent. 1990; 10: 408-414.
6. **Tolboe H, Isidor F, Budtz-Jorgenson E, Kaaber S.** *Influence of pontic material on alveolar mucosal conditions.* Scand J Dent Res. 1988; 96: 442-427.
7. **Zitzmann NU, Marinello CP, Berglundh T.** *The ovate pontic desingn: a histological observation in humans.* J Prosthet Dent. 2002; 88: 375-380.
8. **Krennmair G, Krainhofer M, Weinlander M, Pieshslinger E.** *Provisional implants for immediate restoration of partially edentulous jaws: a clinical study.* Int J Oral Maxilofac Implants. 2008 Jul-Aug; 23 (4): 717-725.
9. **Jacques L, Borges Coelho A, Hollweg H, Conti PC.** *Tissue sclpturing: an alternative method for improving esthetics of anterior fixed prosthodontics.* J Prosthet Den. 1999; 81: 630-633.
10. **Cardaropoli D, Tamagnone L, Roffredo A, Gaveglio L.** *Soft tissue contour changes at immediate postextraction single-tooth implants with immediate restoration: a 12-month prospective cohort study.* Int J Periodontics Restorative Dent. 2015; 35: 191-198.
11. **Cabello G, Rioboo M, Fabrega JG.** *Immediate placement and restoration of implant in the esthetic zone with a trimodal approach: soft tissue alterations and in relation to gingival biotype.* Clinical Oral Implants Res (in press).